St. Vinzenz-Krankenhaus
Klinik Wirbelsäule & Schmerz

VKKD

Stabilisierende Operation an der Lendenwirbelsäule

Patienteninformation

Die chirurgische Behandlung einer häufigen Ursache von schweren Kreuzschmerzen

6

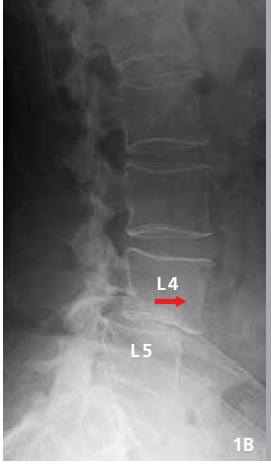

Beispiel 1: Ein ausgeprägter Verschleiß der Bandscheibe zwischen dem 4. und 5. Lendenwirbel hat zu einem degenerativen Wirbelgleiten mit Einengung des Rückenmarkskanals geführt.

1A: Das Röntgenbild zeigt die Verdrehung und Seitabweichung der Lendenwirbelsäule. **1B:** Im seitlichen Röntgenbild erkennt man den nach vorne verschobenen 4. Lendenwirbel; **1C:** Das Kernspintomogramm zeigt die sanduhrartige Einengung des Rückenmarkskanals, welcher im Querschnitt (**1D**) sowohl von vorne als auch von beiden Seiten hinten zusammengedrückt wird. (Pfeile)

➡ Was ist eine Stabilisierungsoperation?

Bei der Stabilisierungsoperation, auch Spondylodese, Fusion oder Versteifung genannt, werden zwei oder mehrere Wirbel miteinander verblockt und fest verbunden. Hierbei soll die schmerzhafte Beweglichkeit in einem Bewegungssegment ausgeschaltet werden. Ein Bewegungssegment besteht aus zwei benachbarten Wirbeln, der dazwischen liegenden Bandscheibe und den Bändern und Gelenken zwischen den Wirbeln. Das Ziel ist es, durch die Verblockung Ruhe in das betroffene Bewegungssegment zu bringen und eine stabile knöcherne Verbindung zu schaffen, damit die Schmerzen nachlassen. Dann ist der Patient in der Regel beweglicher als vorher, so dass der Begriff „Versteifung“ eigentlich nicht angebracht ist.

➡ Warum wird stabilisiert?

Die Indikation zu dieser Operation sind starke Schmerzen im Rücken und oft auch in den Beinen. Die Beschwerden sind meist Folge von degenerativen Veränderungen der Bandscheiben und der kleinen Wirbelgelenke. Diese degenerativen Veränderungen führen zu Störungen der Wirbelsäulenstatik und zu einer Instabilität des Bewegungssegmentes. Oft wird dieser Prozess von einer Einengung des Rückenmarkskanals mit Druck auf die Nervenstrukturen im Sinne einer Spinalkanalstenose begleitet. Leitsymptom der Instabilität ist der Rückenschmerz. Leitsymptom der Spinalkanalstenose ist das „schmerzhafte Hinken“ mit Beinschmerz und Schwäche in den Beinen.

➡ Wie entsteht eine Instabilität?

Eine Wirbelsäuleninstabilität kann zahlreiche Ursachen haben:

- Degeneration, d. h. Verschleiß von Bandscheibe und kleinen Wirbelgelenken.
- Entzündung z. B. bei Rheuma mit besonderem Verschleiß der Bandstrukturen und der Gelenke.
- Unfallbedingte Verletzung von Knochen, Bändern und Bandscheibengewebe.
- Angeborene oder degenerative Fehlstellungen wie Wirbelgleiten (Spondylolisthese).
- Infektionen mit Zerstörung von Knochen, Bändern und Bandscheibe (Spondylitis, Spondylodiszitis).
- Tumorwachstum mit Zerstörung des Wirbelkörpers, meist als Tochtergeschwulst eines Krebsleidens.

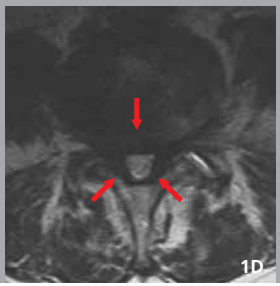

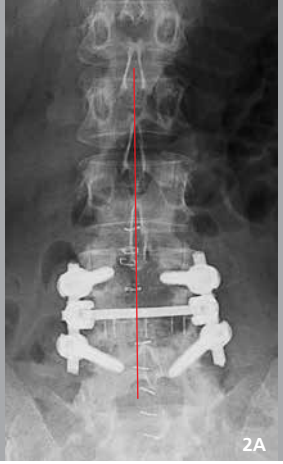

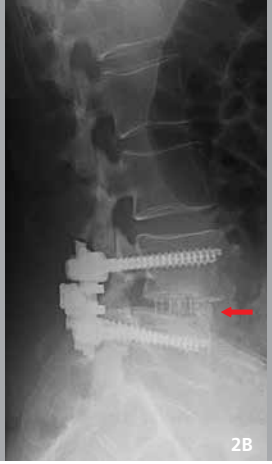

➡ Wann muss eine Fusionsoperation durchgeführt werden?

Die Stabilisierungsoperation sollte erst dann in Erwägung gezogen werden, wenn eine konsequent durchgeführte konservative Therapie ohne Erfolg geblieben ist. Notfallsituationen mit akuter Lähmung sind äußerst selten.

Zur Vorbereitung der Operation sollten folgende Untersuchungen vorliegen:

1) Röntgenbilder der Lendenwirbelsäule (LWS) in 2 Ebenen und sog. Funktionsaufnahmen
2) Kernspintomogramm der LWS
3) Computertomogramm der LWS

Nur noch selten wird heute eine Kontrastmitteldarstellung des Rückenmarkskanals (Myelogramm) benötigt.

➡ Wie wird die Fusionsoperation durchgeführt?

Ziel der Operation ist es, eine stabile knöcherne Verbindung zwischen zwei Wirbelkörpern herzustellen. Hierfür werden vom Rücken, d. h. von hinten Schrauben in die Wirbelkörper gedreht und über kräftige Stäbe miteinander verbunden. Alle Metallimplantate bestehen aus körperverträglichem Titan. Allergische Reaktionen sind praktisch nicht bekannt.

Das Bandscheibengewebe zwischen den Wirbelkörpern wird vollständig entfernt und durch einen Platzhalter (Cage) aus Kunststoff oder Titan ersetzt. Wichtigstes Füllmaterial zwischen den Wirbelkörpern ist jedoch der körpereigene Knochen. Nur wenn dieser Knochen zwischen den Wirbelkörpern einheilt und schließlich zu einer festen knöchernen Verbindung zwischen den beiden Wirbeln führt, spricht man von einer gelungenen Fusion. Dies ist die wichtigste Voraussetzung für eine gute Besserung der Beschwerden.

Gleichzeitig werden bei der Operation der Rückenmarkskanal erweitert und die Nervenwurzeln freigelegt (Dekompression). Oft müssen auch Vernarbungen gelöst werden (Neurolyse).

Bei der Operation werden die verrutschten Wirbel miteinander verblockt. **2A**: Je 2 Schrauben im 4. und 5. Lendenwirbel sind mit Titanstäben miteinander verbunden. Die Lendenwirbelsäule ist wieder aufgerichtet. **2B**: Die zerstörte Bandscheibe ist durch einen Kunststoffring ersetzt und körpereigener Knochen im Bandscheibenfach (Pfeil) führt im Laufe von mehreren Monaten zur endgültigen Verblockung.

2C: Eine 3-dimensionale CT-Rekonstruktion zeigt die Schrauben in den Wirbeln und den körpereigenen Knochen im vorderen Bereich des Bandscheibenfaches (Pfeil), direkt dahinter der „Cage".

2D: Eine Pedikelschraube hat meist einen Durchmesser von 6 mm. Der Fusionscage aus Kunststoff dient als Platzhalter und der Wiederaufrichtung des kollabierten Segments. Da der Cage röntgentransparent ist, sind kleine Metallstifte als Markierung eingearbeitet.

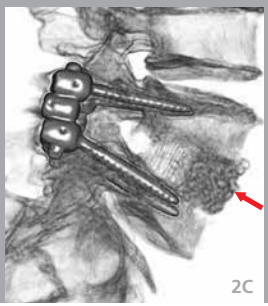
2C

2D

Viele unserer Patienten haben bereits mehrere Wirbelsäuleneingriffe hinter sich. Dies führt dazu, dass man bei der Operation oft mit starken Vernarbungen zu kämpfen hat.

Das bei uns am häufigsten angewandte OP-Verfahren wird als „T-LIF" bezeichnet: „transforminale lumbale Interbody-Fusion". Hierbei können alle OP-Schritte über einen Schnitt von hinten durchgeführt werden. Ist dieses Verfahren bei einem Patienten nicht geeignet, so kann auch kombiniert, d. h. mit einem zweiten Schnitt an der Flanke oder durch den Bauch operiert werden.

➡ Wie ist der Heilungsverlauf nach einer Fusionssoperation?

Nach der Operation benötigt der Knochen einen Zeitraum von ca. 12 Wochen um einzuheilen. Erst dann tritt die eigentliche Fusion (Verblockung) ein. In der Frühphase sorgen die Schrauben und Stäbe für die nötige Stabilität. Die Schmerzen lassen in der Regel langsam über mehrere Wochen nach, so dass die Schmerzmittel Schritt für Schritt reduziert werden können. Niemand kann voraussagen, wie gut sich die Schmerzen nach der Stabilisierungsoperation bessern. Eine vollständige Schmerzfreiheit ist oft nicht zu erreichen.

➡ Wie lange ist man im Krankenhaus, wie erfolgt die Nachbehandlung?

Meist bleiben die Patienten nach der Operation sieben bis zehn Tage in der Klinik. In dieser Zeit erhalten die Patienten krankengymnastische Behandlungen und eine Schulung, wie man sich nach der Rückenoperation am besten bewegt und im Alltag verhält. Oft wird nach der Operation eine Rehabilitationsmaßnahme eingeleitet. Die Verordnung eines Korsetts ist nur in seltenen Fällen erforderlich.

➡ Welche Komplikationen können auftreten?

Trotz aller Vorsichtsmaßnahmen kann es auch bei einer Stabilisierungsoperation zu Komplikationen kommen. Neben den allgemeinen Narkose- und Operationsrisiken (Blutung, Infektion, Wundheilungsstörung) können bei einer solchen Operation einzelne oder mehrere Nervenwurzeln verletzt werden. Dies kann mit Schmerzen, Taubheitsgefühlen, Lähmungen und Blasen-/Darmstörungen einhergehen. Verletzungen von Nachbarorganen oder großen Gefäßen oder das Ausbrechen und die Fehllage von Schrauben sind selten.

angeborenes Wirbelgleiten = lytische Spondylolisthese

Beispiel 2: Beim angeborenen Wirbelgleiten können sowohl Rückenscherzen als auch Beinschmerzen im Vordergrund stehen. Hier ist der 5. Lendenwirbel nach vorne abgerutscht (**3A**). In der CT-Rekonstruktion (**3B**) erkennt man, dass die Bandscheibe zwischen 5. Lendenwirbel und Kreuzbein (S1) völlig zerstört ist und dass Knochen auf Knochen reibt.

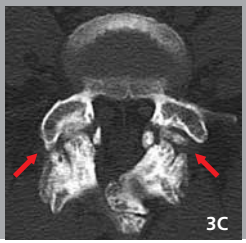

Der CT-Querschnitt (**3C**) zeigt die angeborene Fehlbildung des Knochens im Bereich der Wirbelgelenke (Pfeile).

Heilt der Knochen nicht ein und kommt es nicht zur knöchernen Fusion, wirken möglicherweise langfristig starke Kräfte auf die Titanschrauben und auf die Stäbe ein. Es kann zu einem Bruch der Schrauben oder Stäbe kommen. Dies kann völlig unbemerkt passieren, ohne dass der Patient Schmerzen hat. Nur bei entsprechenden Beschwerden kann eine erneute Operation erforderlich werden.

Durch die Verblockung eines Bewegungssegmentes werden gelegentlich die benachbarten Bewegungssegmente (Anschlusssegmente) vermehrt belastet. Dies kann zu einer schnelleren Degeneration des Nachbarsegmentes und zum erneuten Auftreten von Rückenschmerzen führen. Gelegentlich kommt es durch eine Überlastung auch zu Schmerzen im Bereich der Kreuz-Darmbein-Fuge (Iliosakralgelenk).

Auch bei der Operation des angeborenen Wirbelgleitens werden die Schrauben von hinten in die Wirbel eingedreht (**3D**).

Im seitlichen Röntgenbild (**3E**) steht der 5. Lendenwirbel nun wieder exakt über dem Kreuzbein („Reposition“) und das Bandscheibenfach bzw. das Segment ist durch den Cage wieder aufgerichtet („Rekonstruktion“). In den vorderen Bereich des Bandscheibenfaches wurde körpereigener Knochen eingebracht, damit eine knöcherne Verbindung zwischen L5 und S1 entsteht („Fusion“).

VKH 2013 020 SM, 03/2013 (Änderungen und Druckfehler vorbehalten.)
Fotos: Michael Sommer, © iStockphoto.com.de/interlight, VKKD

Kontakt

PD Dr. med. Jörg Herdmann, g. Professor (CHN)
Chefarzt der Klinik Wirbelsäule & Schmerz
Zentrum für Orthopädie und Wirbelsäulenchirurgie Düsseldorf

St. Vinzenz-Krankenhaus
Schloßstraße 85
40477 Düsseldorf
www.vinzenz-duesseldorf.de

Das St. Vinzenz-Krankenhaus ist eine
Einrichtung im Verbund Katholischer Kliniken Düsseldorf (VKKD).
www.vkkd-kliniken.de

Diese Patienteninformation dient lediglich als Ergänzung zum Gespräch mit dem Arzt.

Bitte beachten Sie auch die Hinweise zu Risiken und Komplikationen auf unserem Aufklärungs- und Einwilligungsformular.